Ωφελέειν ή μη βλάπτειν ...στα αυτοάνοσα πομφολυγώδη νοσήματα

ΓΕΩΡΓΙΑ ΑΥΓΕΡΙΝΟΥ

ομ. ΚΑΘΗΓΗΤΡΙΑ ΔΕΡΜΑΤΟΛΟΓΙΑΣ ΕΚΠΑ

τ. ΥΠΕΥΘΥΝΗ ΙΑΤΡΕΙΟΥ ΑΥΤΟΑΝΟΣΩΝ ΔΕΡΜΑΤΟΠΑΘΕΙΩΝ & ΑΝΟΣΟΔΕΡΜΑΤΟΛΟΓΙΚΟΥ ΙΑΤΡΕΙΟΥ ΝΟΣΟΚ. «Α. ΣΥΓΓΡΟΣ»

ΔΕΝ ΕΧΩ ΣΥΓΚΡΟΥΣΗ ΣΥΜΦΕΡΟΝΤΩΝ

ΑΥΤΟΑΝΟΣΑ ΠΟΜΦΟΛΥΓΩΔΗ ΝΟΣΗΜΑΤΑ

- Δερματοπάθειες που χαρακτηρίζονται από:
  1. Πομφόλυγες και διαβρώσεις στο δέρμα και στους βλεννογόνους.
  2. Χρόνια πορεία με εξάρσεις και υφέσεις.
  3. Συχνά βαρειά πρόγνωση.

ΑΥΤΟΑΝΟΣΑ ΠΟΜΦΟΛΥΓΩΔΗ ΝΟΣΗΜΑΤΑ

1. Ομάδα Πέμφιγας (ενδοεπιδερμιδική πομφόλυγα)

2. Ομάδα Πομφολυγώδους πεμφιγοειδούς (υποεπιδερμιδική πομφόλυγα)

ΕΝΟΤΗΤΕΣ

ΕΠΙΔΕΡΜΙΔΙΚΩΝ /
ΕΝΔΟΚΥΤΤΑΡΙΩΝ/ΔΙΑΣΤΗΜΑΤΩΝ (ICS)

Α. ΚΟΙΝΗ ΠΕΜΦΙΓΑ
Β. ΒΛΑΣΤΙΚΗ ΠΕΜΦΙΓΑ
Γ. ΦΥΛΛΩΔΗΣ ΠΕΜΦΙΓΑ
Δ. ΠΑΡΑΝΕΟΠΛΑΣΜΑΤΙΚΗ ΠΕΜΦΙΓΑ
Ε. ΕΡΥΘΗΜΑΤΩΔΗΣ ΠΕΜΦΙΓΑ
Ζ. IgA ΠΕΜΦΙΓΑ

- Η πέμφιγα αντιπροσωπεύει μια ομάδα IgG αυτοανοσομεσολαβουμένων πομφολυγωδών νοσημάτων στην οποία τα αυτοαντισώματα αντιδρούν με **δεσμοσώμια**, τα οποία είναι συγκολλητικές πρωτεΐνες, **μόρια προσκόλλησης** μεταξύ των κερατινοκυττάρων της επιδερμίδας, τις **καντχερίνες**, και έχουν ως αποτέλεσμα την δημιουργία επώδυνων διαβρώσεων και πομφολύγων.

Σημαντικές μορφές πέμφιγας είναι:

1. Η κοινή πέμφιγα
2. Η φυλλώδης πέμφιγα
3. Η παρανεοπλασματική πέμφιγα

ΒΑΣΙΚΗ ΜΕΜΒΡΑΝΗ ΖΩΝΗ (ΒΜΖ)

- **Μείζον συστατικό του επιδερμιδικού συνδέσμου**
- Ισχυρό σύνδεσμο μεταξύ επιδερμίδας και κυρίως δέρματος
- Είναι σύμπλεγμα χημικών ουσιών και αντιγόνων (πλεκτίνες-ιντεργκρίνες-λαμινίνη-τονοινίδια κ.λ.π.)
- **Διαφανές και σκοτεινό πέταλο** (Lamina lucida – Lamina densa)

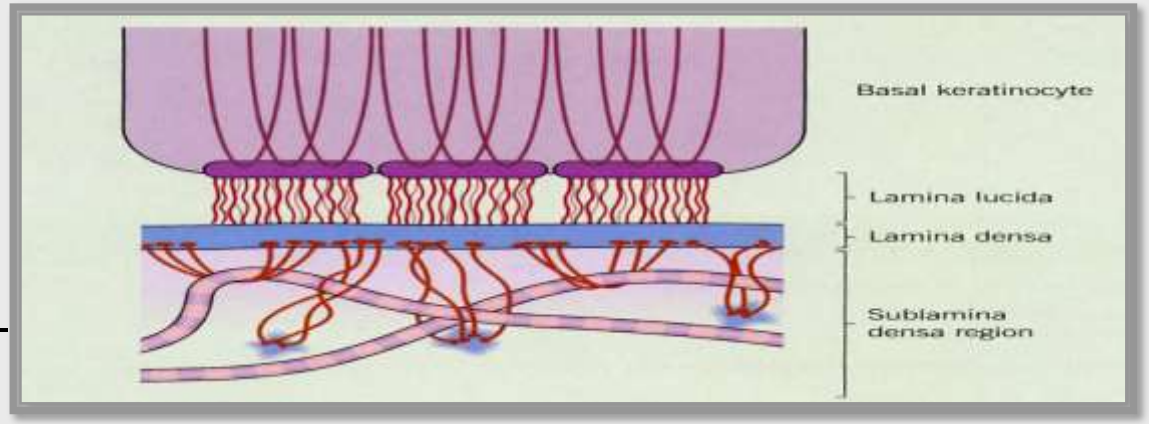

Τα **ημιδεσμοσώμια** είναι κατά κανόνα πλάκες (παχύνσεις) της βασικής μεμβράνης των κερατινοκυττάρων.

- Διαπερνώνται από ενδιάμεσα **κεράτινα ινίδια** (intermediate filaments) και **ακανθωτά ινίδια** (anchoring fibrilis)
- Παίζουν σημαντικό ρόλο στη διατήρηση του συνδέσμου της επιδερμίδας-δέρματος

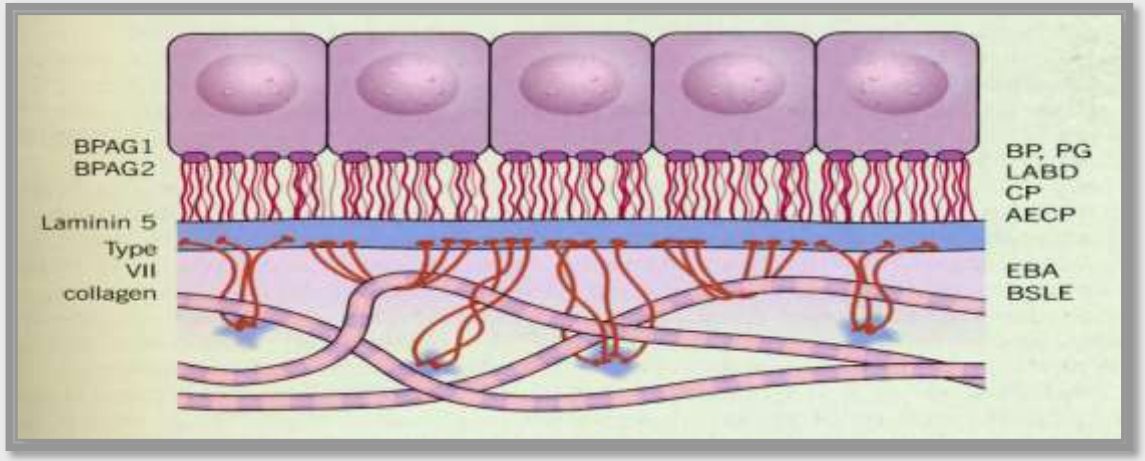

ΒΑΣΙΚΗ ΜΕΜΒΡΑΝΗ ΖΩΝΗ (συνέχεια)

Οταν το δέρμα διαχωρισθεί, παρατηρείται:

Α) Επιδερμιδική πλευρά
1) Το διαφανές πέταλο (Lamina Lucida)
2) Τα ημιδεσμοσώμια
3) Το Αντιγόνο του πεμφιγοειδούς

Β) Στην Δερματική πλευρά
1) Την Λαμινίνη-5
2) Το Σκοτεινό πέταλο (Lamina Densa)
3) Αντιγόνο ΕΠΕ (ΕΒΑ),
Κολλαγόνο IV, VII.

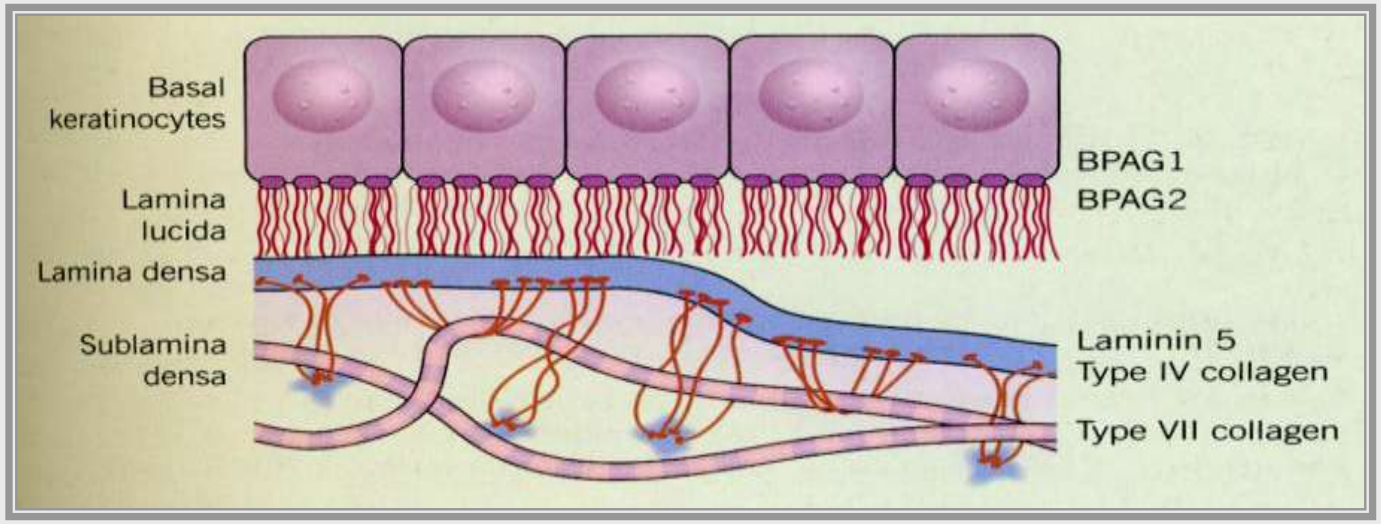

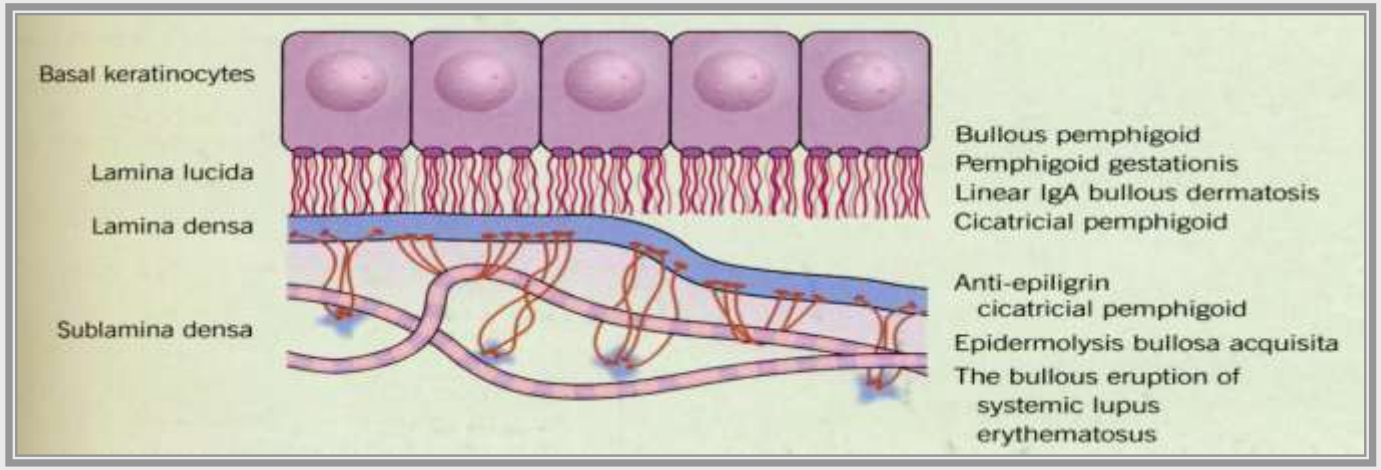

ΠΑΡΑΝΕΟΠΛΑΣΜΑΤΙΚΗ ΠΕΜΦΙΓΑ (PNP)

- Είναι μια σπάνια αυτοάνοση δερματοβλεννογόνιος πομφολυγώδης νόσος, η οποία σχεδόν πάντα συνοδεύεται από επιβεβαιωμένο ή υποκρυπτόμενο νεόπλασμα.

- Αποκαλύφθηκε το 1990 από τον Anhalt, ο οποίος την περιέγραψε ως ΑΤΥΠΗ ΠΕΜΦΙΓΑ, συνοδευόμενη από νεόπλασμα.

ΠΑΡΑΝΕΟΠΛΑΣΜΑΤΙΚΟ ΑΥΤΟΑΝΟΣΟ ΠΟΛΥΟΡΓΑΝΙΚΟ ΣΥΝΔΡΟΜΟ (PAMS)

- Είναι μια άλλη ονομασία που προτείνεται για την ΠΝΠ, οφειλόμενη στις συνυπάρχουσες **μη πομφολυγώδεις δερματικές εκδηλώσεις** από άλλα εσωτερικά όργανα όπως **Βρογχιολίτιδα αποφρακτική** (Bronchiolitis obliterans) στους πνεύμονες.

Κοινή Πέμφιγα

Φυλλώδης Πέμφιγα

Φυλλώδης Πέμφιγα

Βλάβες τριχωτού κεφαλής κοινής Πέμφιγας (εφελκίδες διαβρώσεις)

Βλάβες ΠΝΠ
τύπου πολυμόρφου - ερυθήματος (στόχοι)

ΠΝΠ-Λειχηνοειδείς βλάβες
ραχιαίας επιφάνειας άκρας χειρός
Νόσος του Castleman

Σοβαρή στοματική βλάβη
ΠΝΠ-Χειλίτις

ΠΝΠ βλάβες τύπου
ομαλού λειχήνα

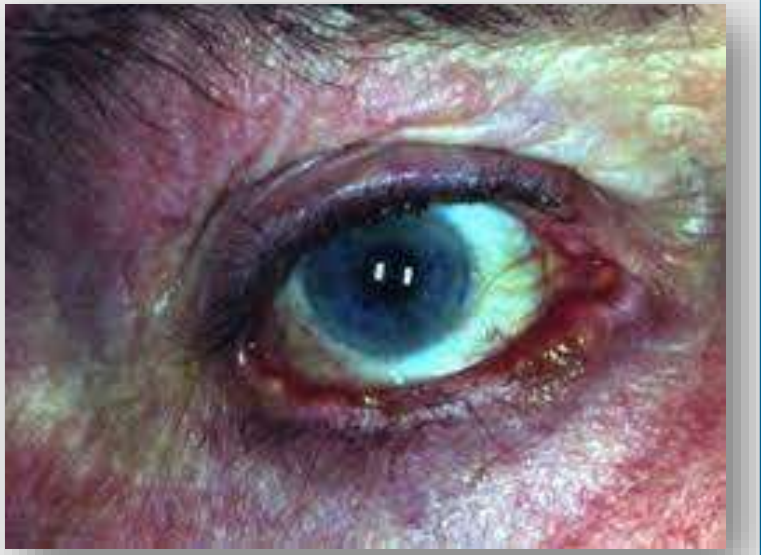

ΠΝΠ σοβαρή
ψευδομεμβρανώδης
επιπεφυκίτις

ΒΑΣΙΚΕΣ ΔΙΑΓΝΩΣΤΙΚΕΣ ΕΡΓΑΣΤΗΡΙΑΚΕΣ ΕΞΕΤΑΣΕΙΣ

- Ιστολογική εξέταση
- Άμεσος ανοσοφθορισμός
- Έμμεσος ανοσοφθορισμός
- Στοχευμένα αντιγόνα Dsg1-Dsg3 (Elisa)

ΙΣΤΟΠΑΘΟΛΟΓΙΚΑ ΧΑΡΑΚΤΗΡΙΣΤΙΚΑ

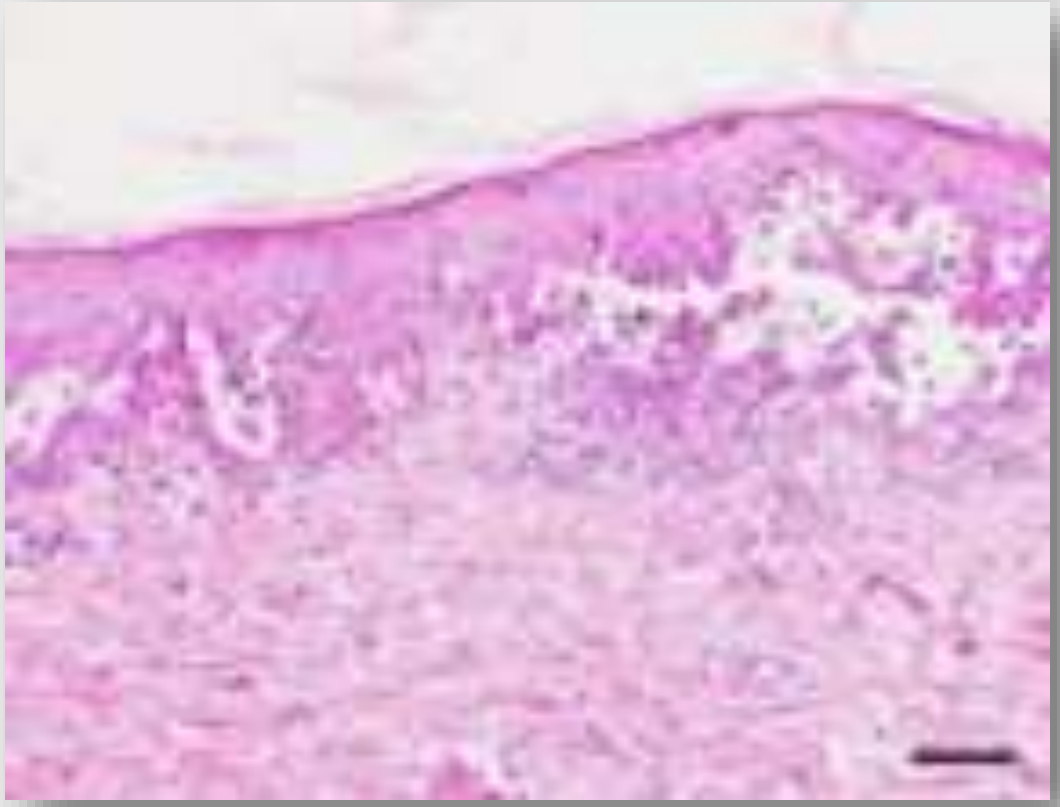

Ακανθόλυση ενδοεπιδερμική πάνω από την βασική μεμβράνη της επιδερμίδας.

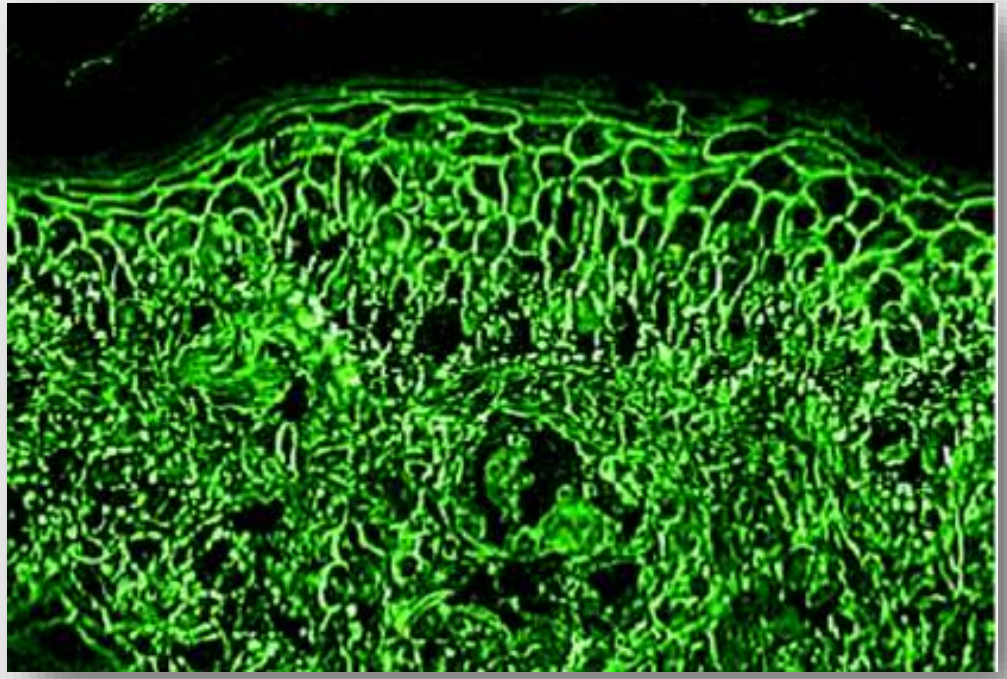

Άμεσος ανοσοφθορισμός
Κοινής Πέμφιγος PV

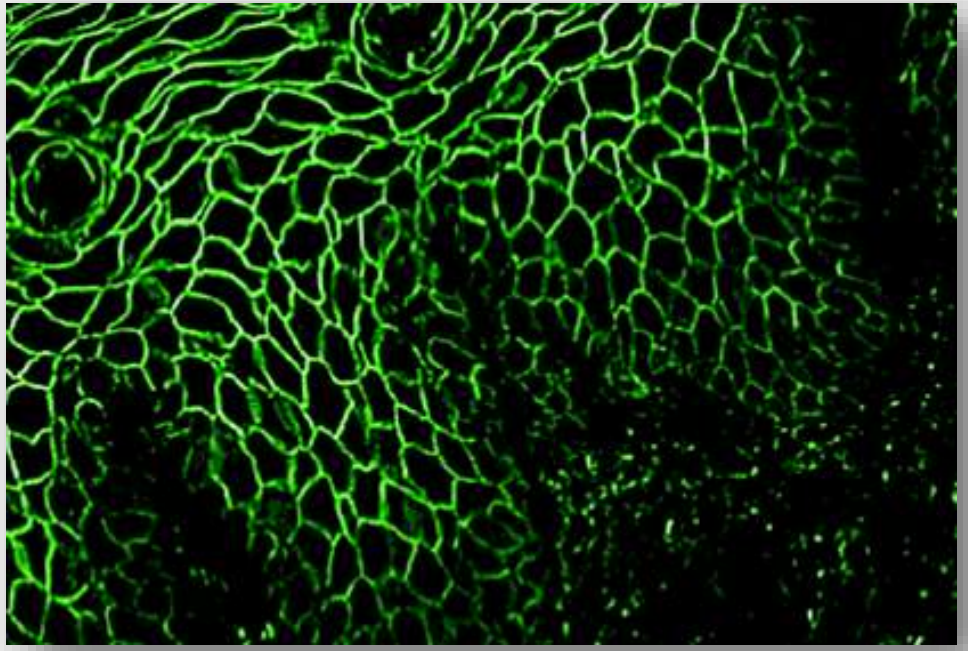

Έμμεσος ανοσοφθορισμός
Κοινής Πέμφιγος PV

Elisa Dsg1, Dsg3

Anti – Dsg1 (PF/ mucocutaneous PV)

Anti – Dsg3 (mucosal PV)

- Θετικότητα > 95% -> ενεργότητα νόσου/ πρόγνωση.

J Eur Acad Dermatol Venereol. 2013 Apr;27(4):430-5. doi: 10.1111/j.1468-3083.2011.04428.x.
Epub 2012 Jan 5.

Correlation of antibodies against desmogleins 1 and 3 with indirect immunofluorescence and disease status in a Greek population with pemphigus vulgaris

G Avgerinou [1], D-K Papafragkaki, A Nasiopoulou, V Markantoni, A Arapaki, M Servitzoglou, A Katsambas, P G Stavropoulos

Affiliations + expand

PMID: 22221266 DOI: 10.1111/j.1468-3083.2011.04428.x

ΕΝΟΤΗΤΕΣ
Πομφολυγώδους πεμφιγοειδούς
Υποεπιδερμιδικής πομφόλυγος

Γραμμικής ζώνης βασικής μεμβράνης(ΒΜΖ)

Α. ΠΟΜΦΟΛΥΓΩΔΕΣ ΠΕΜΦΙΓΟΕΙΔΕΣ
Β. ΠΕΜΦΙΓΟΕΙΔΕΣ ΚΥΗΣΗΣ
Γ. ΠΕΜΦΙΓΟΕΙΔΗΣ ΟΜΑΛΟΣ ΛΕΙΧΗΝΑΣ
Δ. ΠΕΜΦΙΓΟΕΙΔΕΣ ΒΛΕΝΝΟΓΟΝΩΝ
Ε. ΠΟΜΦΟΛΥΓΩΔΗΣ ΕΡΥΘΗΜΑΤΩΔΗΣ ΛΥΚΟΣ
Ζ. ΕΠΙΚΤΗΤΗ ΠΟΜΦΟΛΥΓΩΔΗΣ ΕΠΙΔΕΡΜΟΛΥΣΗ
Η. ΓΡΑΜΜΩΤΗ IgA ΠΟΜΦΟΛΥΓΩΔΗΣ ΔΕΡΜΑΤΩΣΗΣ

Πομφολυγώδες πεμφιγοειδές (ΒΡ)

Κλινικά χαρακτηριστικά :

Υποεπιδερμική πομφολυγώδης νόσος.
ΠΟΜΦΟΛΥΓΕΣ, μεγάλες τεταμένες σε υγιή, ερυθηματώδη ή κνιδωτική βάση. Ηλικιωμένα άτομα (άνω των 60)
Βλεννογόνοι (10-40%) Απουσία ουλών (ΔΔ. ΟΥΛΩΤΙΚΟ ΒΡ ΚΑΙ ΕΒΑ)

Πομφολυγώδες πεμφιγοειδές

Πομφολυγώδες πεμφιγοειδές

Κεχρία Πομφολυγώδους πεμφιγοειδούς

Ουλωτικό πεμφιγοειδές

ΙΣΤΟΠΑΘΟΛΟΓΙΚΑ ΧΑΡΑΚΤΗΡΙΣΤΙΚΑ

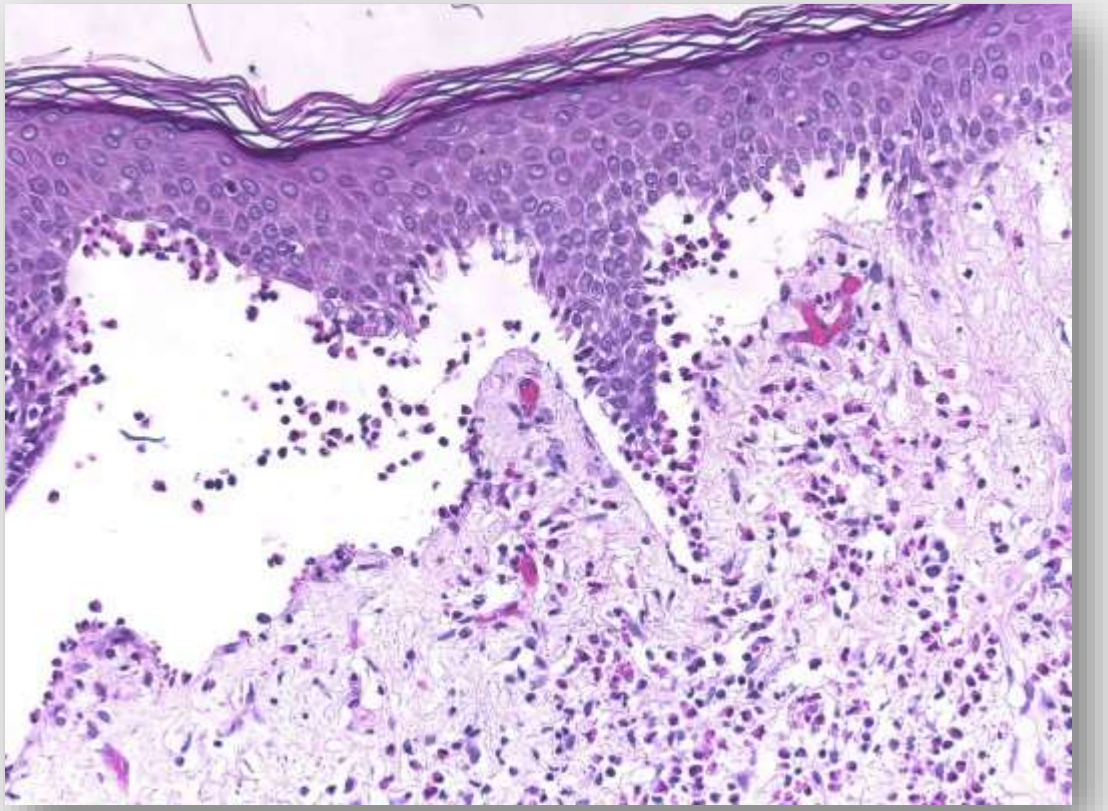

Υποεπιδερμιδική πομφόλυγα

ΑΜΕΣΟΣ ΑΝΟΣΟΦΘΟΡΙΣΜΟΣ:

Γραμμική Καθήλωση Μεμβράνης Ζώνης (ΒΜΖ):

IgG (90%)

C_3 > 90%

ΕΜΜΕΣΟΣ ΑΝΟΣΟΦΘΟΡΙΣΜΟΣ:

Γραμμική ΒΜΖ. (Σε υπόστρωμα οισοφάγου πιθήκου)

(κυκλοφορούντα IgG αντισώματα (75%)

SSS (SPLIT - SKIN) καθήλωση στην επιδερμική πλευρά

Αντιγόνα Στόχοι : BP 230 (BPAG1)

BP 180 (BPAG2)

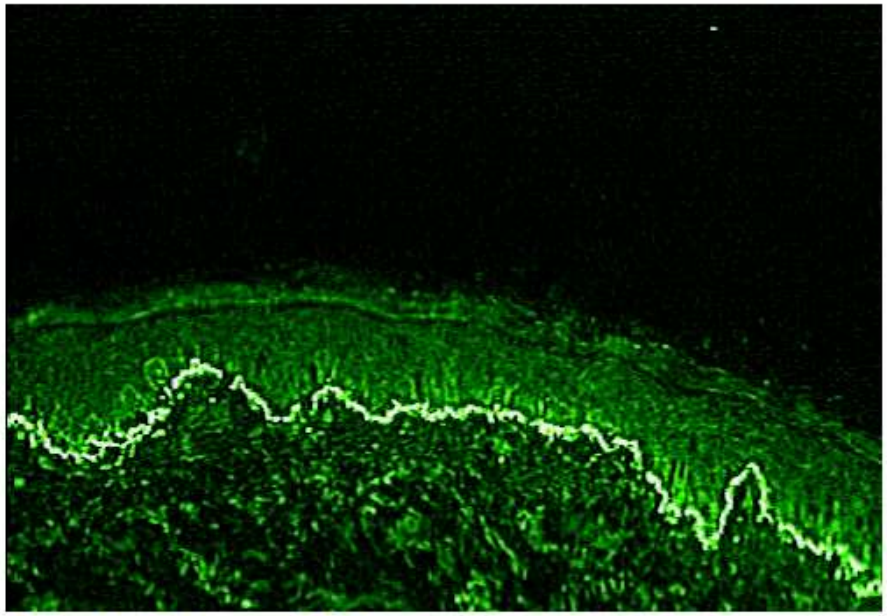

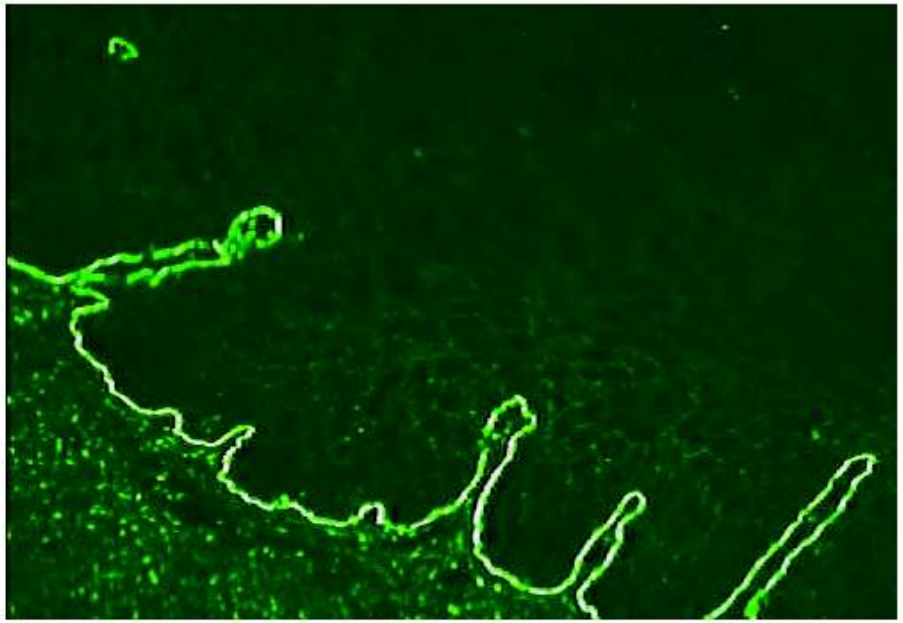

Γραμμωτή ή κοκκώδης εναπόθεση IgG και C3 κατά μήκος της βασικής μεμβράνης ζώνης στο δερμοεπιδερμικό όριο.

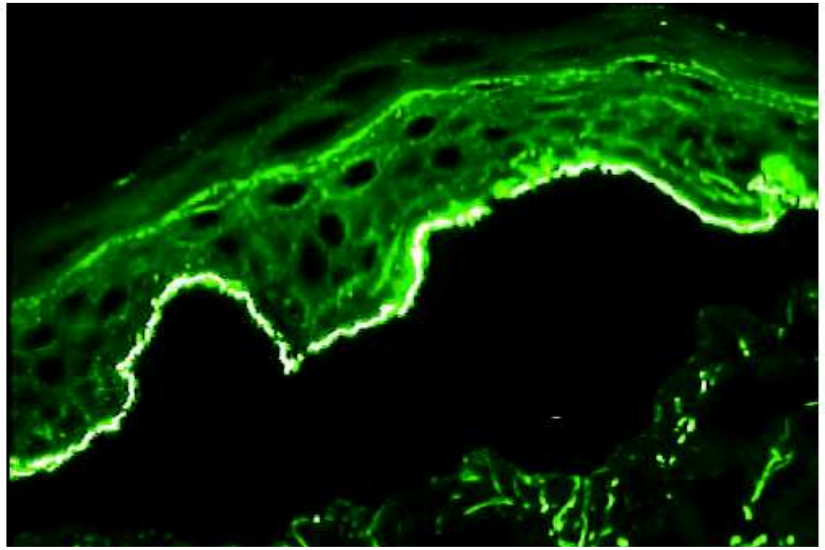

SSS (SPLIT -SKIN) Καθήλωση στην επιδερμική πλευρά.

ΕΠΙΚΤΗΤΗ ΠΟΜΦΟΛΥΓΩΔΗΣ ΕΠΙΔΕΡΜΟΛΥΣΗ (EBA)

Κλινικά χαρακτηριστικά: Διαβρώσεις, φυσαλίδες σε σημεία τριβής,
Αγκώνες, γόνατα, άκρα.
Ουλές, Κέγχρια
Δυστροφία νυχιών, ουλώδης αλωπεκία

Άμεσος ανοσοφθορισμός: Γραμμική BMZ : IgG (100%)
και C_3 (60%)
IgM (50%)

Έμμεσος ανοσοφθοριμός: Γραμμική BMZ :IgG (50%)
SSS = Δερματική πλευρά

Αντιγόνα Στόχοι: ΤύποςVII κολλαγόνου (290kd)

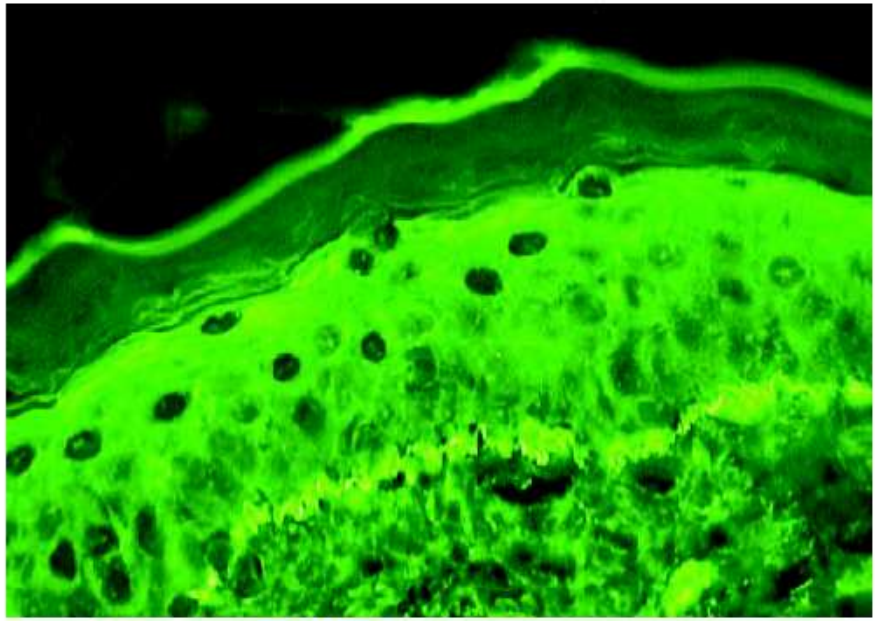

Γραμμωτή εναπόθεση IgG

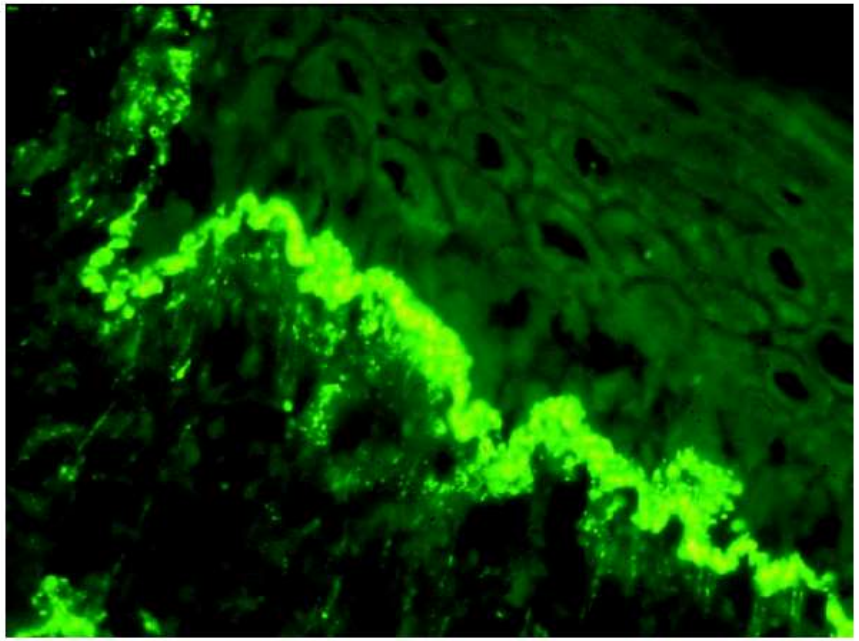

Κοκκώδης εναπόθεση IgG

ΘΕΡΑΠΕΙΑ
ΑΥΤΟΑΝΟΣΩΝ ΠΟΜΦΟΛΥΓΩΔΩΝ ΝΟΣΗΜΑΤΩΝ

Γενικά ακολουθούνται οι κατευθυντήριες οδηγίες της σοβαρής Πέμφιγας

- Γενικά μέτρα
- 1ης γραμμής θεραπεία

  Υψηλή δόση κορτικοστεροειδών 1-1,5mg/kg/ημ. πρεδνιζόνης
  ή σε συνδυασμό με ΑΝΟΣΟΚΑΤΑΣΤΑΛΤΙΚΑ Azathioprine 1-2,5mg/ημ. ή Mycophenolate mofetil 2gr/ημ. ή Mycophenolate sodium 1440mg/ημ.

Σκοπός το corticosteroid-sparing agent

- **Rituximab** (Anti – CD20 – B-cell monoclonal antibody)
- **Μονοθεραπεία**: Δύο εγχύσεις 1gr ανά 2 εβδομάδες ή Συνδυαστικά με κορτικοστεροειδή (πρεδνιζόνη 1mg/kg/ημ.)

Σκοπός διακοπή των κορτικοστεροειδών σε έξι μήνες

- **Alentuzumab** (Anti – CD52 monoclonal antibody/ υποκείμενη λεμφο-υπερπλαστική κακοήθεια)

Το ΜΕΛΛΟΝ είναι μπροστά μας με ΝΕΑ ΦΑΡΜΑΚΑ

Ωφελέειν ή μη βλάπτειν

Αφορά την

- Έγκαιρη Διάγνωση
- Άμεση έναρξη θεραπείας
- Σωστή προσέγγιση και παρακολούθηση του ασθενή μας από τον θεράποντα
- Ψυχολογική υποστήριξη

ΕΠΙΚΕΝΤΡΟ ΕΙΝΑΙ Ο ΑΣΘΕΝΗΣ – Ο ΑΝΘΡΩΠΟΣ

Αγαπάμε την Ιατρική
ΑΓΑΠΑΜΕ ΤΟΝ ΑΝΘΡΩΠΟ

Ιπποκράτης

Ευχαριστώ για την προσοχή σας